In the name of Allah, the Most Gracious, the Most Merciful

LA FACULTÉ .Net

SEEK KNOWLEDGE

Copyright disclaimer

"La faculté" is a website that collects copyrights-free medical documents for non-lucratif use.
Some articles are subject to the author's copyrights.
Our team does not own copyrights for some content we publish.
"La faculté" team tries to get a permission to publish any content; however , we are not able to contact all the authors.
If you are the author or copyrights owner of any kind of content on our website, please contact us on: facadm16@gmail.com
All users must know that "La faculté" team cannot be responsible anyway of any violation of the authors' copyrights.
Any lucrative use without permission of the copyrights' owner may expose the user to legal follow-up.

Enseignement du Module d'Anatomie Pathologique
3ème Année de Médecine

Troubles hémodynamiques

Responsable : Y.Lamouti

Coordinateurs :

B.Latreche, S.Lameche, K.Mokkedem, H.Ait Kaci

Plan

- Introduction
- Rappel
- Congestion
- Thrombose
- Embolie
- Ischémie –Infarctus

Introduction

- Les perturbations vasculaires sont généralement de nature dynamique .
- Le plus souvent , elles ne sont pas en rapport avec des altérations de l' appareil circulatoire ou du tissu sanguin proprement dit mais correspondent à des troubles des fonctions d' irrigation et

d' échanges que les vaisseaux et le sang assument à l' égard des cellules et des tissus.

- Le point commun à la plupart des troubles vasculo-sanguins est la suppression de l' apport de l' oxygène aux tissus

Rappel

- La circulation sanguine normale:
- apporte des nutriments et de l'oxygène aux cellules et aux tissus
- élimine les déchets
- et maintient l'équilibre des fluides dans le corps

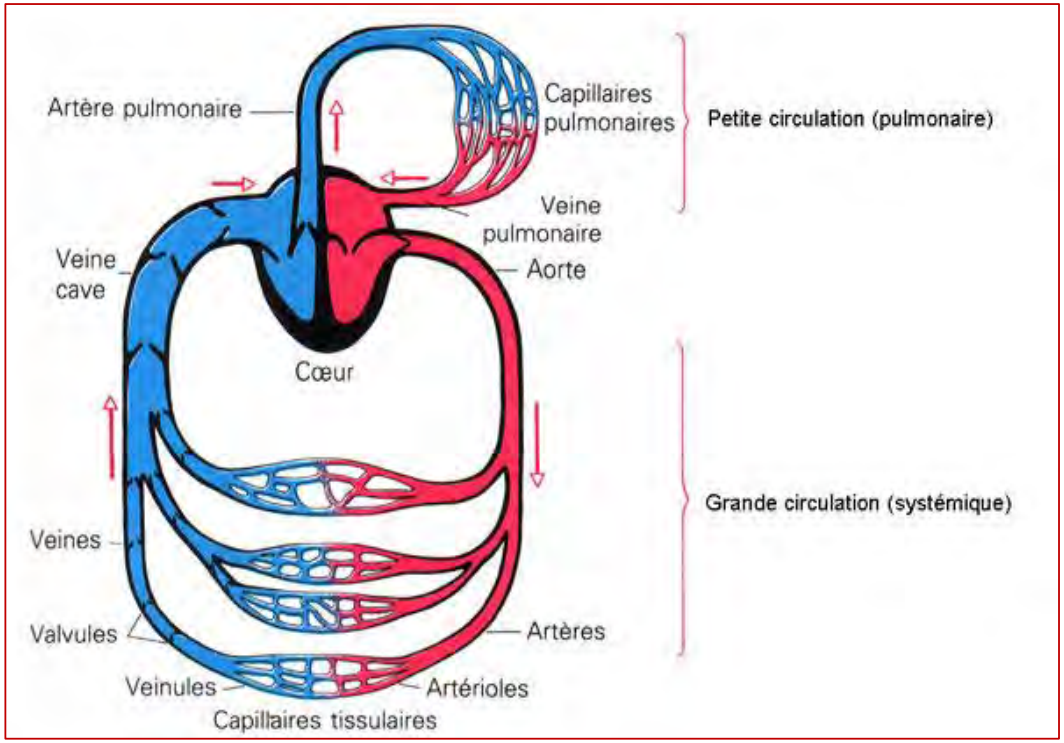

I. Congestion

I-1. Définition:

La congestion est une augmentation de la quantité de sang contenue dans les vaisseaux d'un tissu avec dilatation vasculaire.

- **Deux types:**

  - active (survient au cours de l'inflammation)

  -**passive** (stase) en rapport avec un mécanisme circulatoire, cardiaque ou veineux.

- La congestion et l'œdème sont souvent associés.

I. Congestion

I. 2 - Congestion active ou hyperhémie

- Conséquence d'une augmentation de l'apport de sang artériel par vasodilatation active des artérioles de la microcirculation: Rougeur et chaleur locales.

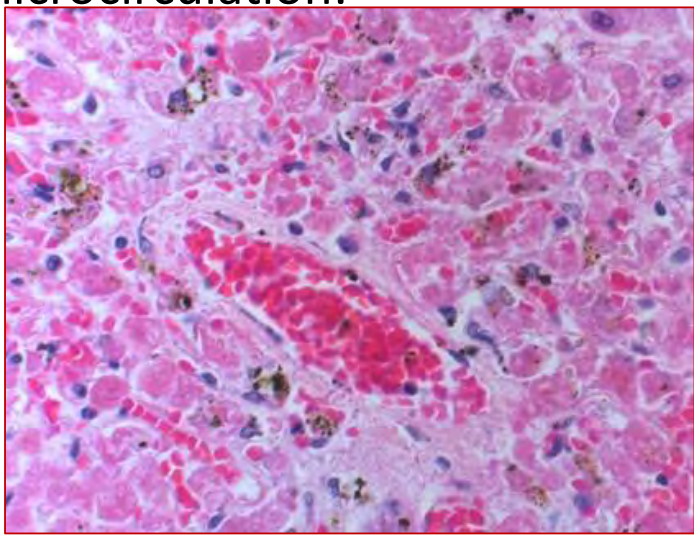

- **Mécanismes:**

- Nerveux réflexe
- Adaptation lors d'une sollicitation fonctionnelle accrue (muscle en exercice)
- lors de la phase initiale d'une inflammation par la mise en jeu de médiateurs chimiques.

I. Congestion

I. 3 - Congestion passive

- Conséquence d'un ralentissement du drainage sanguin veineux (stase).
- S'accompagne d'une dilatation passive des veines et capillaires et d'une diminution du débit sanguin.
- Les tissus souffrent d'hypoxie : les cellules endothéliales sont les premières altérées, ce qui, associé à une augmentation locale de la pression hydrostatique, produit un œdème
- Les organes sont froids, bleu violacé (= cyanose par désaturation de l'hémoglobine), de poids augmenté.

I. Congestion

- **La congestion passive peut être:**

➢ **Localisée:** d'origine veineuse, liée à une stase, à une oblitération (thrombose) ou à une compression veineuse.

➢ **Généralisée:** due à une insuffisance cardiaque (IC)dont les conséquences sont variables selon le type d'IC:

❖ **Insuffisance cardiaque Gauche:**

- Stase sanguine en amont des cavités cardiaques gauches

⇒ Congestion passive du poumon (**poumon cardiaque – poumon de stase**)

❖ **Insuffisance cardiaque droite ou globale**

- Entraîne une élévation des pressions dans l'oreillette droite, les veines caves et sus- hépatiques,

⇒ Congestion passive du foie (foie cardiaque – foie de stase)

- Anatomie pathologique

EXEMPLES :

- **Poumon de stase (Poumon cardiaque)**
- **Foie de stase (Foie cardiaque – Foie muscade)**

Poumon de stase (Poumon cardiaque)

- Congestion en rapport avec une **IC gauche** entrainant une élévation des pressions dans la circulation veineuse pulmonaire

Stase aiguë: œdème aigu pulmonaire (OAP), **réversible.**

Poumons lourds, crépitants, laissant échapper à la coupe un liquide spumeux hémorragique.

Histologie: Alvéoles inondées par de l'œdème et parfois par des hématies, les capillaires des cloisons alvéolaires sont gorgés d'hématies.

Stase chronique: « induration brune des poumons », **irréversible.**

Histologie:

- Accumulation des sidérophages dans les alvéoles (macrophages avec l'hémosidérine)
- Fibrose des cloisons alvéolaires, ralentissant les échanges gazeux,
- Fibrose des parois vasculaires qui accroît l'hypertension dans la circulation pulmonaire.
- Coloration de Perls: pour différencier le pigment d'anthracose de l'hémosidérine.

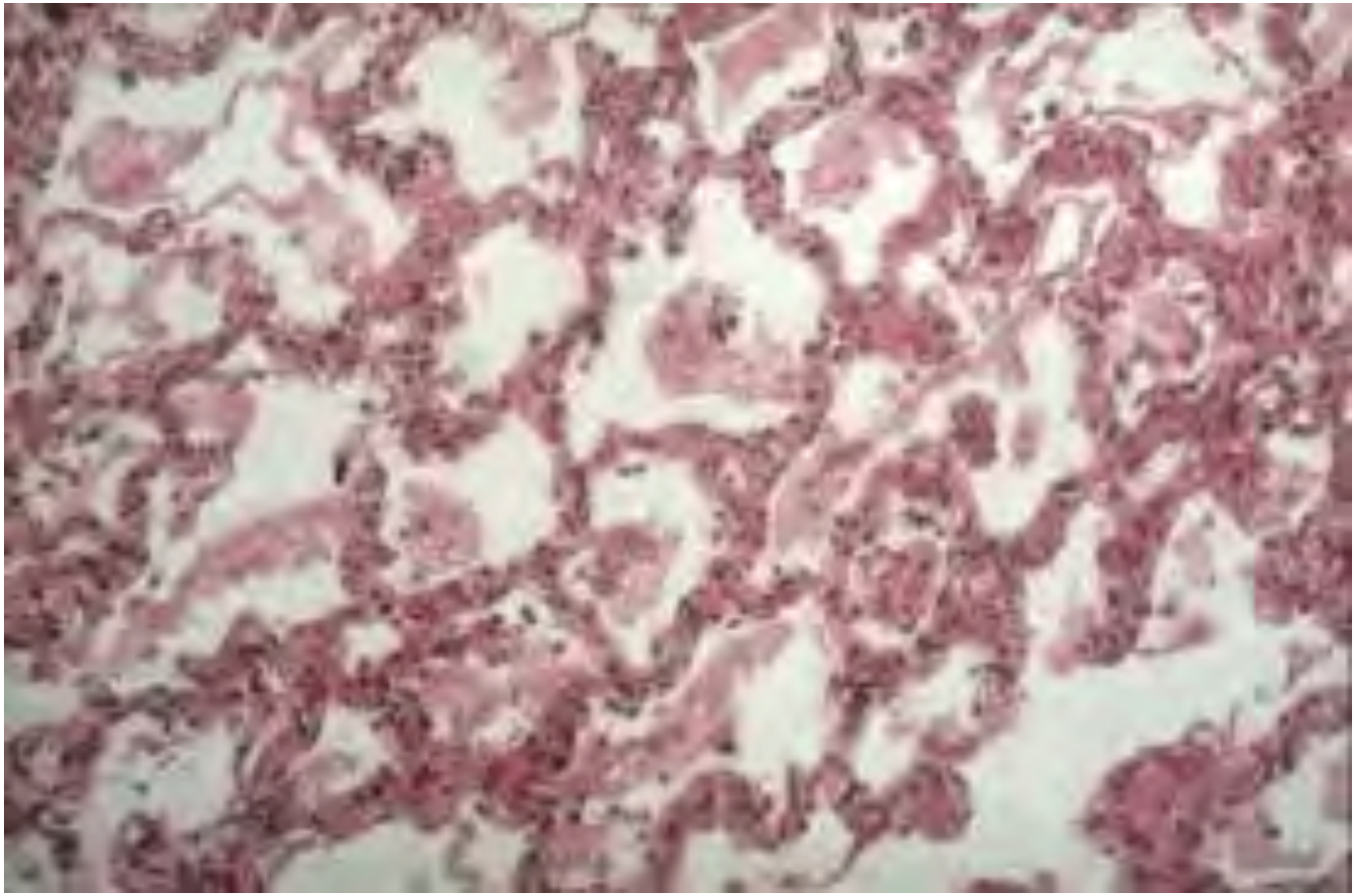

Foie de stase (Foie cardiaque – Foie muscade)

- Conséquence de **l'insuffisance cardiaque droite ou globale**
- La stase prolongée entraine une fibrose hépatique

Stase aiguë: foie gros, lisse, ferme, rouge sombre, laissant s'écouler à la coupe du sang noirâtre par les veines sus-hépatiques dilatées.

Tranche de Section: Surface de coupe bigarrée (« foie muscade ») : un réseau rougeâtre se détache sur un fond jaune .

Histologie:

- **Région centro-lobulaire congestive:** **d**ilatation des veines centro-lobulaires et des capillaires sinusoides (vides ou remplis d'hématies)

- Atrophie et nécrose hémorragique hépatocytaire.

- **Région médio-lobulaire:** Stéatose hépatocytaire (par anoxie)
- **Région péri-portale:** hépatocytes intactes mieux oxygénés (car recevant le sang de l'artère hépatique).

Foie cardiaque aigu : aspect macroscopique de « foie muscade »

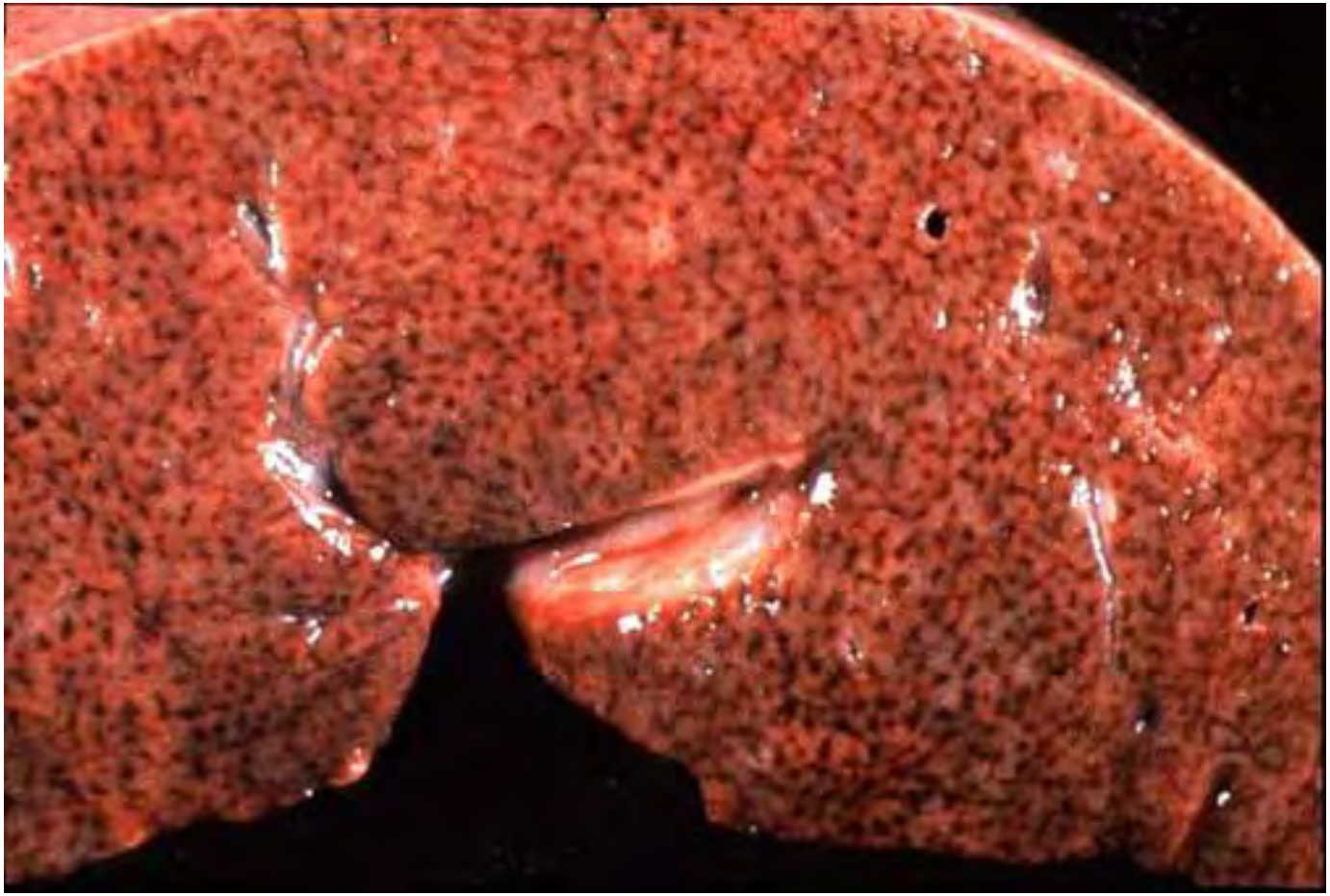

Foie de stase (Foie cardiaque – Foie muscade)

❖ **Stase chronique:**

➢ Fibrose systématisée de la paroi des veines et capillaires centro-lobulaires, puis la fibrose devient mutilante, remplaçant les zones de nécrose hépatocytaire et englobant des dépôts d'hémosidérine.

➢ Au maximum, les zones de fibrose sont confluentes et entourent les territoires péri-portaux résiduels : c'est la « cirrhose cardiaque », rare (traitement plus précoce et efficace des IC).

➢ Des lésions hépatiques similaires au foie cardiaque peuvent se produire en cas d'obstacle sur la circulation veineuse sus-hépatique, au cours du *syndrome de Budd-Chiari* (thrombose des gros troncs veineux sus-hépatiques), ou de la *maladie veino-occlusive* (fibrose sténosante et oblitérante de la paroi des petites veines sus-hépatiques centro-lobulaires).

Foie de stase (Foie cardiaque – Foie muscade)

❖ Microscopie :

Stade 1 : congestion veineuse hépatique (région centro-lobulaire) + stéatose anoxique de la région médio-lobulaire (située entre le centre des lobules et la région adjacente à l'espace porte)

Stade 2 : nécrose tissulaire de la région centro-lobulaire et stéatose de la région médio-lobulaire (foie en cocarde)

Stade 3 : nécrose des régions centro- et médio- lobulaires (foie à lobules intervertis)

Stade 4 : sclérose dystrophique affectant surtout l'espace porte et la région péri-portale (le terme de « cirrhose », parfois employé, est à éviter car il n'y a pas de régénération ou mutilation du tissu hépatique)

AP084 - AP085 Foie cardiaque stade 2-3

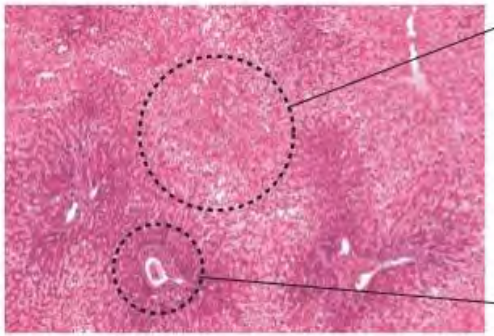

Zone péricentrolobulaire et zone 2 (nécrosées)

Zone périportale (non nécrosée)

Veine centrolobulaire

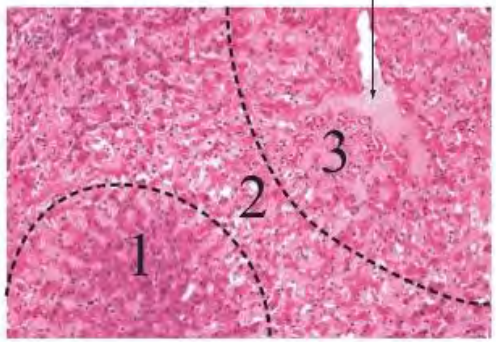

1: zone périportale
2: zone intermédiaire
3: zone péricentrolobulaire

DETAIL DES ZONES 2 et 3

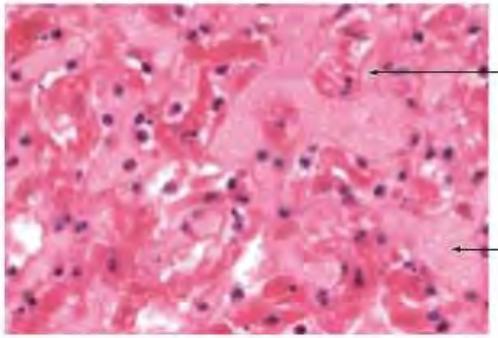

Lames hépatocytaires en nécrose

Sinusoïdes très congestifs

Microscopie

Stade II = Foie en « cocarde »

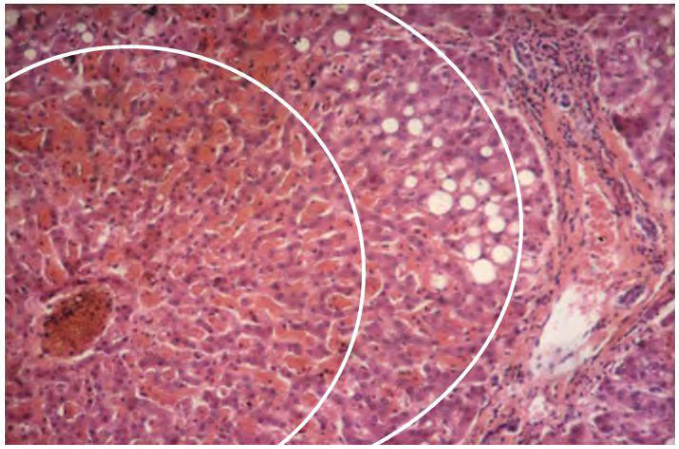

Zone centro-lobulaire	Médio lobulaire	Zone péri-portale
Nécrose et congestion	Stéatose	Saine

II.Thrombose

Définition: **coagulation du sang** dans une cavité vasculaire (cœur, artère, veine, capillaire) au cours de la vie.

Le thrombus exclut:

- les caillots sanguins formés après la mort (caillots post-mortem ou cadavériques)
- une collection de sang coagulé hors d'une cavité vasculaire (c'est un hématome).

Pathogénie

Trois facteurs principaux interviennent dans la formation d'un thrombus

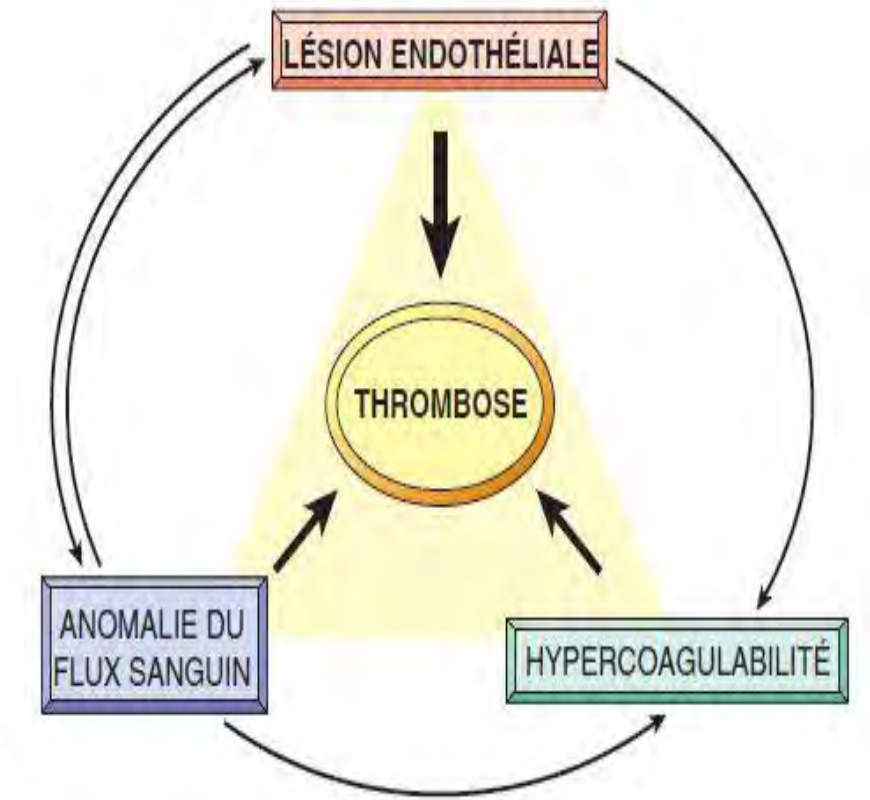

Triade de Virchow

	Facteur pariétal	Facteur hémodynamique	Facteur sanguin
Physiopathologie	➢ lésion de la paroi vasculaire +++ ➢ contact entre le sang et la matrice extra-cellulaire sous-endothéliale ➢ facteur **nécessaire et suffisant** pour déclencher le processus thrombotique ➢ souvent isolé dans les thromboses artérielles et intracardiaques	➢ La stase :facteur prédominant (formation des thromboses veineuses. ➢ entraîne une souffrance endothéliale par hypoxie. ➢ favorise surtout l'augmentation de taille d'une microthrombose déjà constituée	hypercoagulabilité = des altérations des voies de la coagulation favorisant la thrombose
Causes	➢traumatismes, ➢turbulences, ➢circulatoires ➢inflammation, ➢athérosclérose.	➢ veines : varices, décubitus prolongé, immobilisation plâtrée ➢ artères : anévrisme, hypotension.	➢ les maladies de la coagulation sanguine proprement dites, génétiques ou acquises ➢ les états d'hyperviscosité sanguine(polyglobulie,hémoconcentratin) ➢ la contraception orale,l'hypercholestérolémie

Mode de formation

- Le thrombus formé in vivo, est ferme, sec, adhérent à la paroi vasculaire.
- Il est différent du caillot post mortem qui est élastique, lisse et moule les cavités.

Suivant sa structure, on distingue trois variétés:

1. Thrombus blanc: fréquent, de petite taille :

c'est un caillot de conglutination, formé de plaquettes et d'un peu de fibrine.

Il s'observe dans les capillaires et les petites artères.

2.Thrombus rouge: exceptionnel in vivo

- constitué par un caillot rouge identique à celui que l'on obtient par la coagulation brusque du sang in vitro.
- Au microscope : un réseau fibrineux enserrant les éléments figurés du sang.
- injection accidentelle ou expérimentale d'une substance coagulante (sang hétérologue) ou substance toxique (venin de serpent).

3. Thrombus mixte

Mode de formation

3.Thrombus mixte: le plus fréquent

trois parties:

- **la tête** : blanchâtre, formée de plaquettes conglutinées.

- **le corps**: partie intermédiaire stratifiée, formée d'une alternance de zones blanches et rouges.

Les zones blanches répondent à une conglutination plaquettaire et à de la fibrine,

les zones rouges à un coagulum fibrino-cruorique.

Cette alternance est due à l'effet de turbulence circulatoire engendrée par la thrombose.

- **la queue**: rouge, formée par un caillot de coagulation; prolonge le thrombus

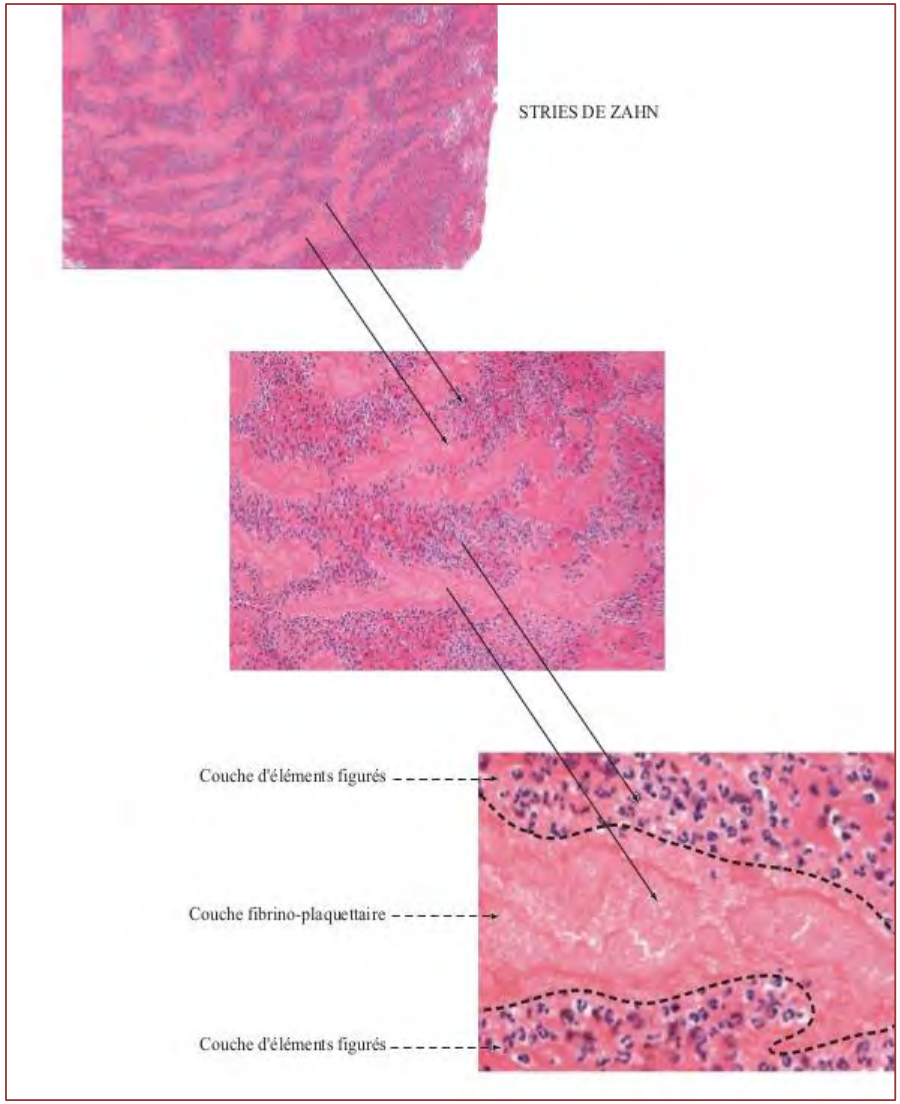

Différentes variétés de thromboses

selon sa topographie:

- **Le thrombus oblitérant**: petits vaisseaux et surtout les veines; il obstrue totalement la lumière du vaisseau.
- **Le thrombus pariétal**: grosses artères, coeur. rétrécit la lumière.

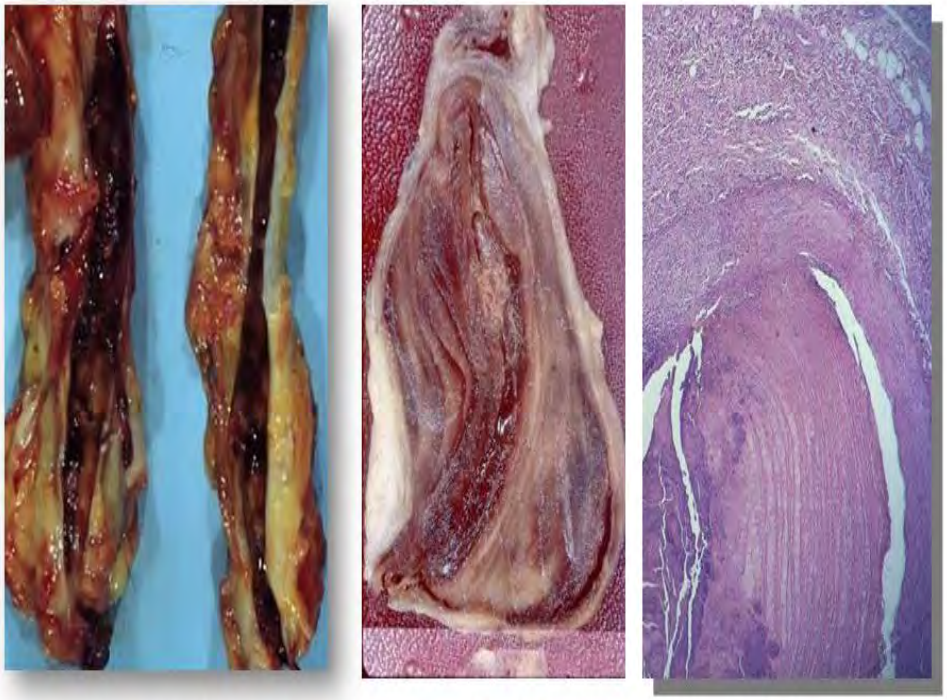

thrombus oblitérant

thrombus mixte – stries de Zahn

Aspects morphologiques des thromboses

Mural

Occlusif

Variétés topographiques de thromboses

Thrombose veineuse

- siège :

  -membres inférieurs+++, profondes (pelviennes, porte mésentériques).

- Causes variées: obstétricales, chirurgicales, médicales.
- Conséquences

locales : œdème, lésions trophiques, complications des thromboses profondes (thrombose portale)

générales : embolie .

Variétés topographiques de thromboses

Thrombose artérielle

En rapport avec lésions pariétales importantes (athérome, endartérite).

- ubiquitaire, mais fréquente dans les coronaires et les artères cérébrales.
- conséquences: l'infarctus et la gangrène.

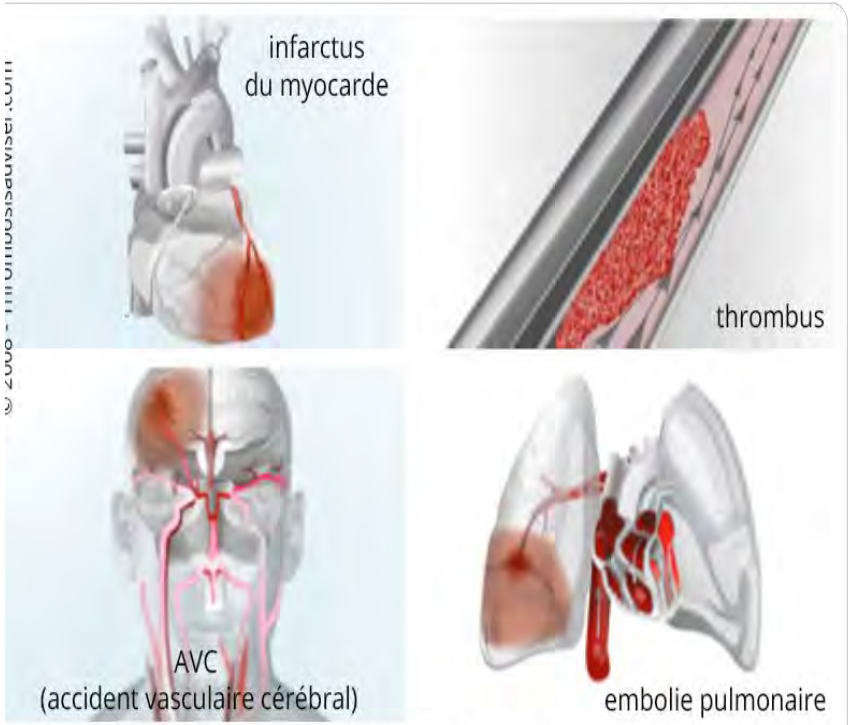

La thrombose (formation de "bouchon") se produit dans les artères ou dans les veines de la circulation sanguine. Elle peut être à l'origine de sérieux problèmes de santé tel que l'infarctus du myocarde, l'accident vasculaire cérébral (AVC) ou encore l'embolie pulmonaire.

Variétés topographiques de thromboses

Thrombose cardiaque

- thrombus mural au contact d'un infarctus du myocarde.
- thrombose de l'oreillette gauche au cours du rétrécissement mitral (pseudomyxome).
- thrombose valvulaire des endocardites.

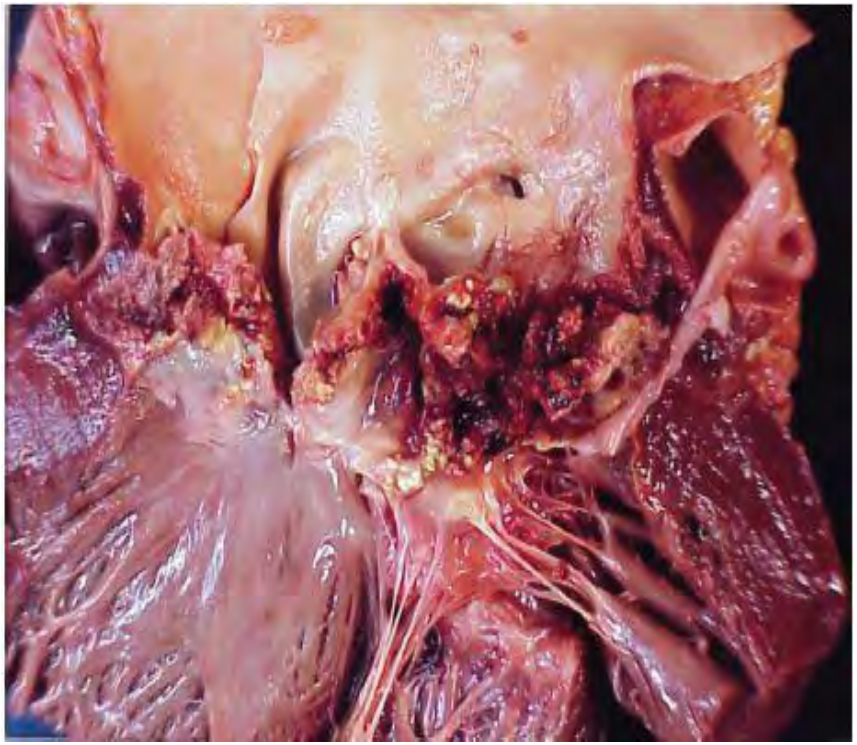

Variétés topographiques de thromboses

- **Thrombose Capillaire**

coagulation intravasculaire disséminée CIVD

- C'est la formation de multiples thromboses dans des vaisseaux du lit capillaire,
- S'accompagne d'un syndrome de consommation des facteurs de coagulation (plaquettes, fibrinogène) avec accidents hémorragiques et fibrinolyse (accidents obstétricaux, embolies graisseuses, septicémies)

Evolution anatomique du thrombus

1-**L'organisation** :

-Evolution habituelle.

-Mobilisation des cellules conjonctives de l'intima, histiocytes et fibroblastes,

-Pénétration des cellules dans le réseau de fibrine et multiplication

- Induction de la formation de fibres de collagène qui remplacent le réseau de fibrine.

- A partir des vasa vasorum, se fait en même temps une poussée vasculaire qui envoie des capillaires à travers la média dans le tissu conjonctif néoformé.

Ces néovaisseaux peuvent, dans de rares cas, être fonctionnels et assurer une reperméation partielle de la thrombose.

Aspects morphologiques

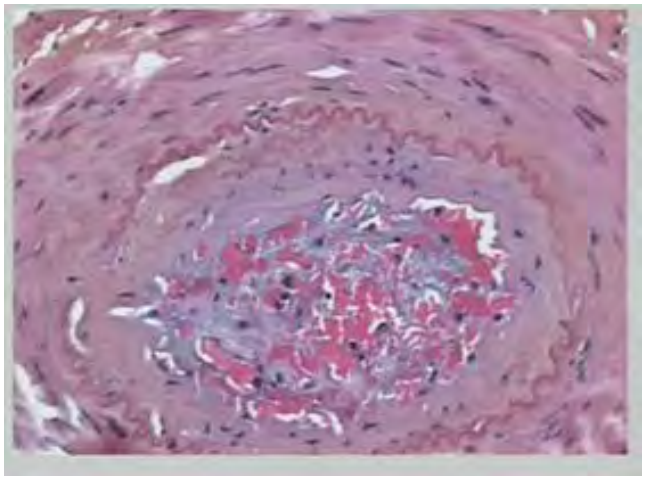

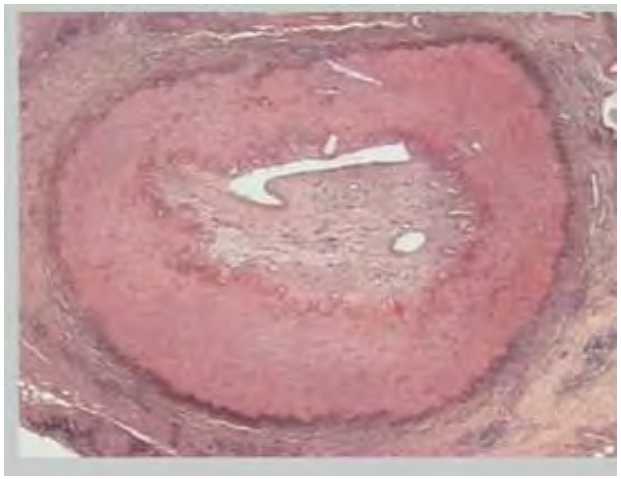

détersion et organisation conjonctive

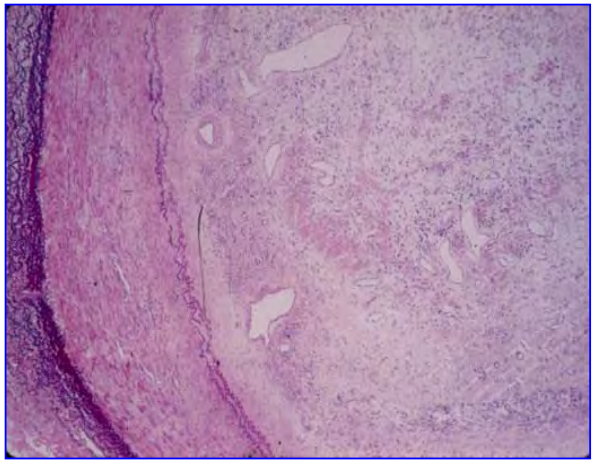

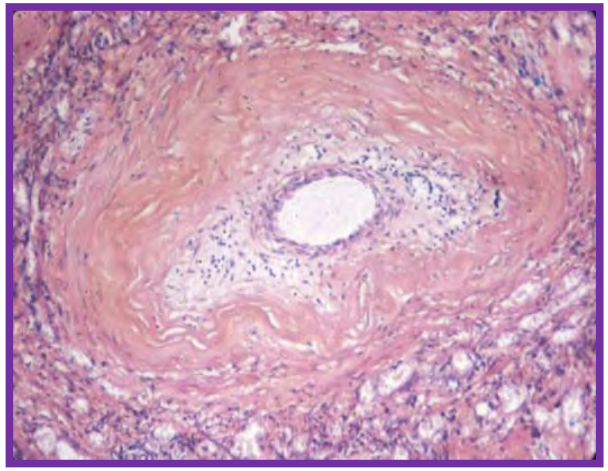

Thrombose ancienne organisée

Evolution anatomique du thrombus

2- Autres :

- Le ramollissement puriforme s'observe dans les volumineux thrombus riches en leucocytes.
- Le ramollissement purulent
- La mobilisation du caillot est l'accident évolutif majeur et entraîne **une embolie**
- La lyse spontanée

III.Embolie

1-Définition : arrêt en un point du système vasculaire d'un corps figuré ou embole véhiculé par le courant circulatoire

---

2-Territoires :

▪**Le système circulatoire sanguin**

petite circulation droite ou pulmonaire: embolie pulmonaire fait suite à une thrombose veineuse des membres inférieurs .

-grande circulation gauche ou générale: embolies systémiques : cérébrale , rénale splénique : thrombus cardiaque , plaque d'athérome anévrisme…

▪**Le système lymphatique** → ex :embolie cancéreuse

3-Classification des embolies

Selon la nature de l' embole	Selon le trajet de l' embole
Cruorique sanguine +++ (95%des cas) *mobilisation d' un thrombus*	**Directes ++++ :** *sens du courant circulatoire*
Inféctieuses : *bactérienne,* *parasitaire,* *mycosique*	Rétrogrades : *à contre-courant (embolies veineuses ou surtout lymphatiques*)
Cellulaires : *cancéreuse,* *amniotique* *trophoblastique*	Paradoxales : *passage de la circulation sanguine droite à la circulation gauche par une déhiscence anormale (foramen ovale perméable…)*
Graisseuses *moelle osseuse, lors des fractures …* *médicaments*	
Gazeuses *accident de plongée (maladie des caissons)*	
Athéromateuses *par ulcération d'une plaque d' athérome*	

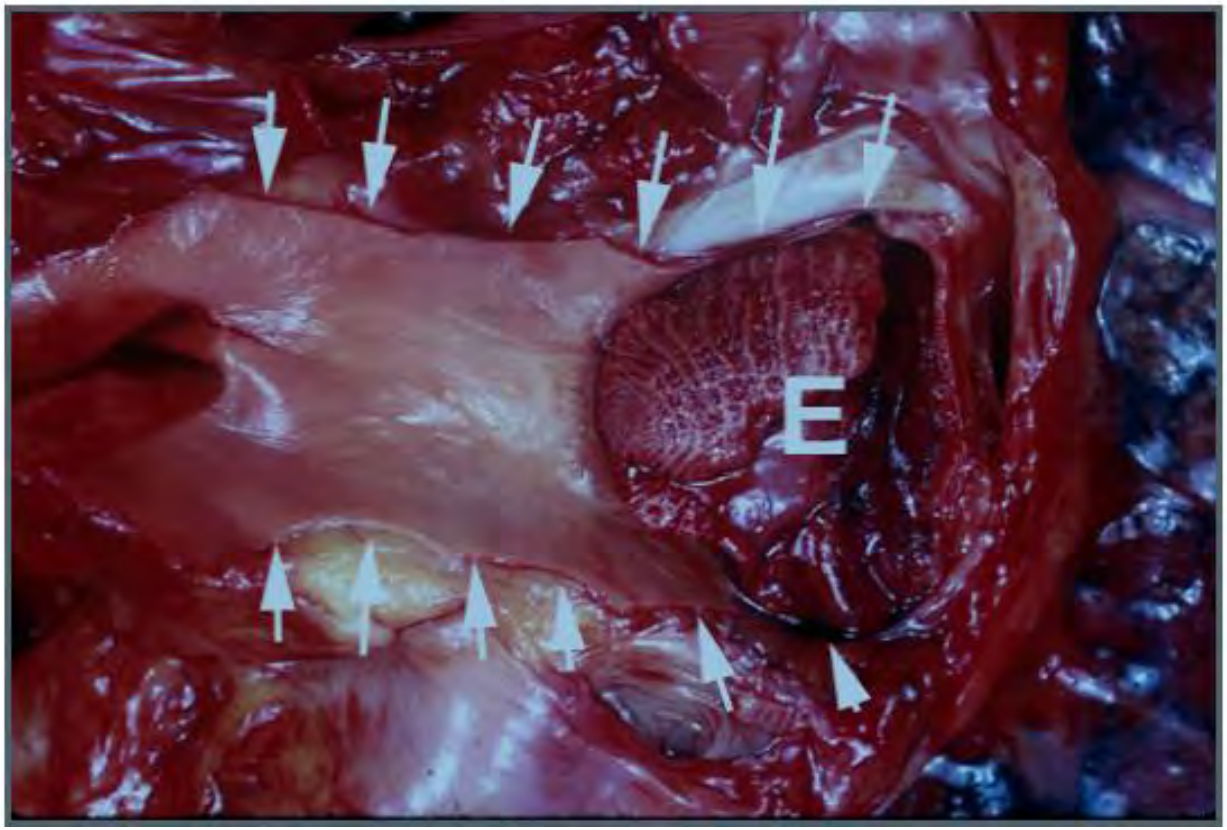

Embolie cruorique

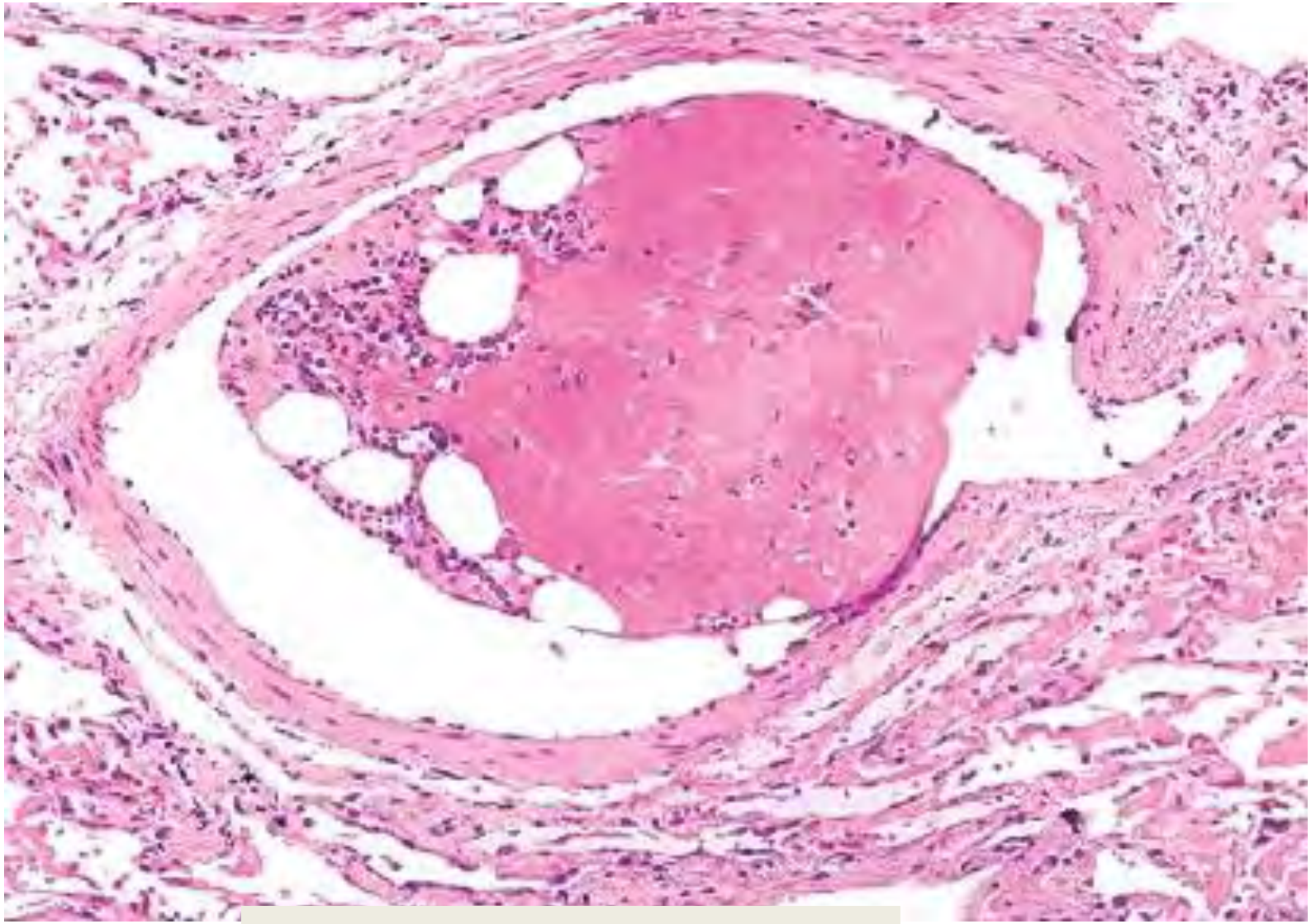

HE: Vaisseau + embole

Conséquences des embolies

- Elles sont en fonction de **la taille** et du **siège de l' embolie**
- La **majorité** d'entre elles sont **indépendantes de la nature** de l'embole
- Dans les embolies non cruoriques, la nature de l'embole peut avoir des conséquences particulières.

➢ **Embolies de la grande circulation**:

Mécanismes : arrêt circulatoire responsable d'une ischémie du tissu vascularisé avec diminution ou abolition de l'apport de sang artériel.

Celle-ci entraîne une hypoxie ou une anoxie qui peuvent être aiguës ou chroniques, totales ou relatives.

Au niveau des membres inférieurs: simple intolérance à l'effort entraînant une **claudication intermittente douloureuse** ou des lésions irréversibles de **gangrène ischémique.**

Au niveau des viscères: intolérance à l'effort entraînant une **angine de poitrine (angor) ou des lésions irréversibles d'infarctus**

- **Embolies de la petite circulation** (embolies pulmonaires)

L'embolie entraîne un « cœur pulmonaire aigu »

Mécanismes : hypertension artérielle pulmonaire brutale entraînant une insuffisance cardiaque droite brutale, avec anoxie et choc accompagné de manifestations générales du **simple malaise à la mort subite**.

L'arrêt circulatoire dans l'artère pulmonaire ou ses branches a des conséquences plus chroniques :

— réduction de l'oxygénation par le tissu pulmonaire

— insuffisance cardiaque droite chronique

- **conséquences dépendant de la nature de l'embole**

Locales :

Embolie bactérienne : anévrismes infectieux de la paroi vasculaire, abcès…

Embolie parasitaire : métastase parasitaire

Embolie cancéreuse : métastase tumorale

Générales :

Fibrinolyse aiguë par embolie amniotique due à l'activation du plasminogène sanguin

IV.Ischémie-Infarctus

Définition de l'ischémie

-Diminution (ischémie relative) ou **abolition** (ischémie complète) de l'apport sanguin **artériel** dans un territoire limité de l'organisme.

-Responsable :

*__une hypoxie__ (diminution relative de l'oxygène délivré au tissu par rapport à ses besoins)

*__une anoxie__ (suppression de l'apport d'oxygène au tissu)

Les causes des ischémies

les causes d'oblitération partielle ou totale d'une lumière artérielle :

- Athérosclérose
- Embolie
- Artérite (=maladie inflammatoire primitive de la paroi artérielle)
- Thrombose (sur plaque athéroscléreuse ou sur lésion inflammatoire d'artérite)
- Compression extrinsèque (tumeur, garrot…)
- Spasme artériel prolongé
- Dissection artérielle

Les conséquences d'une oblitération partielle d'une lumière artérielle peuvent être aggravées par des conditions générales : chute du débit cardiaque ou anémie profonde

Conséquences de l'ischémie

Ischémie complète et étendue : nécrose complète du territoire d'ischémie : infarctus, ramollissements, gangrène

Ischémie incomplète et transitoire : douleurs intenses mais transitoires survenant lors de la phase ischémique, et auxquelles correspondent divers termes de séméiologie : claudication intermittente d'un membre inférieur /angor d'effort / angor intestinal

Ischémie incomplète et chronique :atrophie et apoptose des cellules les plus fonctionnelles, remplacement par de la fibrose (ex : sténose de l'artère rénale responsable d'une atrophie et d'une fibrose du rein)

Définition de l'infarctus

-Foyer circonscrit de nécrose ischémique due à l'interruption brutale de l'apport sanguin artériel d'un tissu dépassant les possibilités de suppléance collatérale.

-Terme choisi par Laennec pour décrire la lésion dans le poumon (du latin infarcere "remplir de sang")

Physiopathologie

Exemple infarctus du myocarde

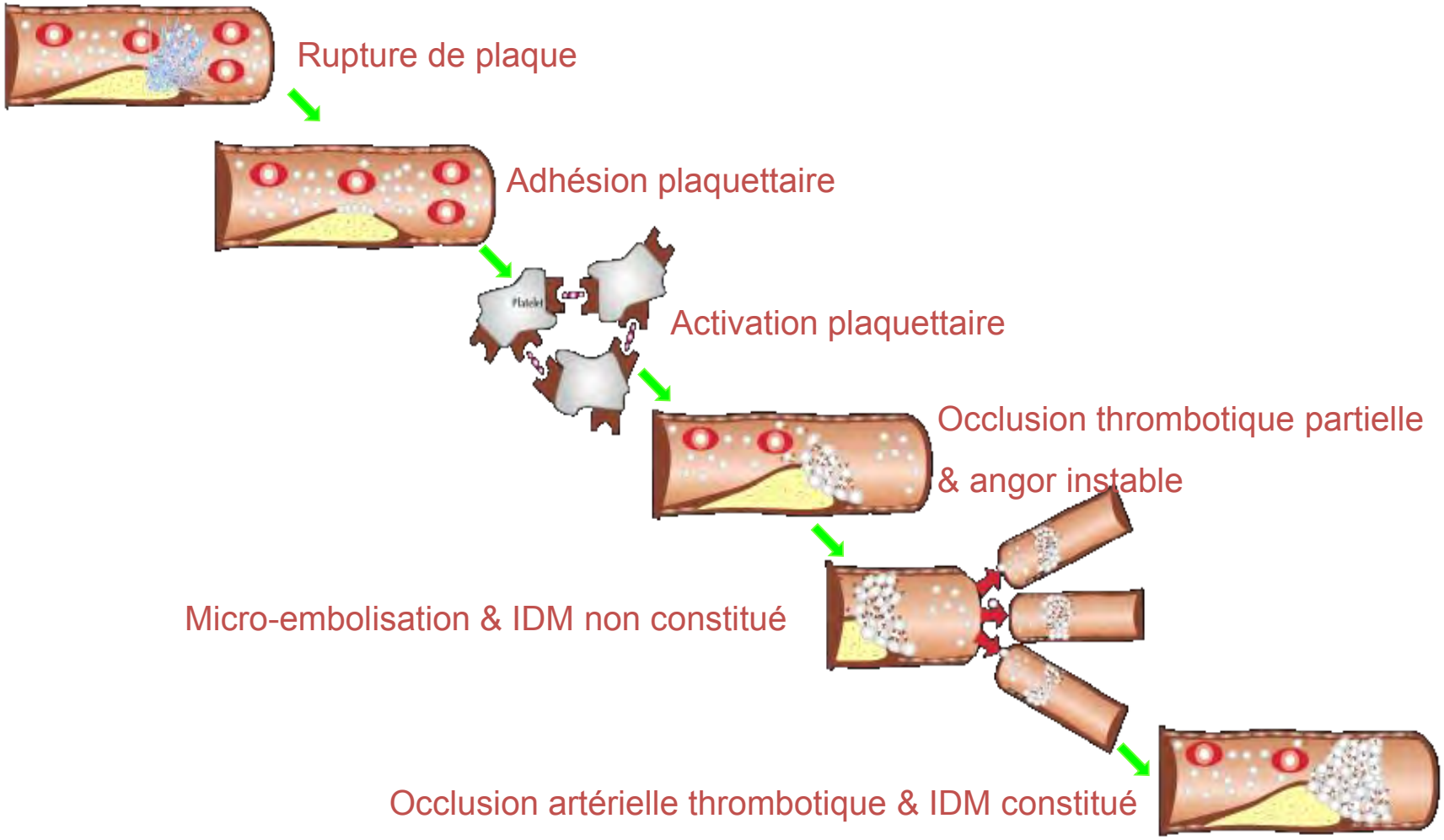

Variétés morphologiques d'infarctus

Il existe deux types d'infarctus: les infarctus blancs, les infarctus rouges

1-Infarctus blanc

L'infarctus blanc est un territoire de nécrose ischémique **exsangue**, dans un organe plein, par **obstruction** d'une **artère terminale** .

Le territoire atteint subit une nécrose de coagulation.

Siege : le cœur, les reins, la rate, le cerveau…

Aspects macroscopiques des infarctus blancs

On peut distinguer plusieurs phases :

• ***De 6 (et surtout de 24) à 48 heures***, la lésion devient progressivement visible. Elle correspond à un *territoire de distribution artérielle (forme pyramidale à base périphérique)*, plus *pâle* et plus *mou* que le reste de l'organe, devenant progressivement plus nettement *blanc ou jaunâtre et entouré d'un liseré congestif rouge*.

• Au cours des ***1ère et 2ème semaines*** : les *limites de l'infarctus sont de plus en plus nettes*, sa *surface est déprimée* par rapport au tissu sain. Il est *entouré d'un tissu mou et rouge* (tissu de granulation inflammatoire, puis bourgeon charnu)

• A partir de la ***3ème semaine***, se constitue progressivement une *cicatrice blanchâtre, fibreuse, avec amincissement et rétraction de la zone lésée*

INFARCTUS BLANC - INFARCTUS RÉNAL

Macroscopie:

- triangulaire à base corticale, bien limité, pâle – blanc-jaunâtre entourée d'une zone rougeâtre (liseré congestif)
- d'abord mou et saillant, soulève la capsule (*infarctus récent*), il est ensuite blanc, dur et déprimé - cicatrice triangulaire retractée *(infarctus ancien)*

Exemple : **INFARCTUS DU MYOCARDE**

-**Importance particulière** : fréquence et gravité

-**Cause principale** :l'athérosclérose coronaire.

-**Topographie** en fonction du siège de l'obstruction.

-L'**étendue** : variable selon l'épaisseur de la coronaire atteinte.

-La **distribution** dans l'épaisseur de la paroi :

infarctus transmural occupant toute l'épaisseur de la paroi ou sous-endocardique limité aux couches les plus internes

-Principales **complications** locales :

la thrombose murale intracavitaire,

la rupture de pilier avec insuffisance valvulaire aiguë, la rupture pariétale avec hémopéricarde,

la péricardite, l'anévrisme ventriculaire

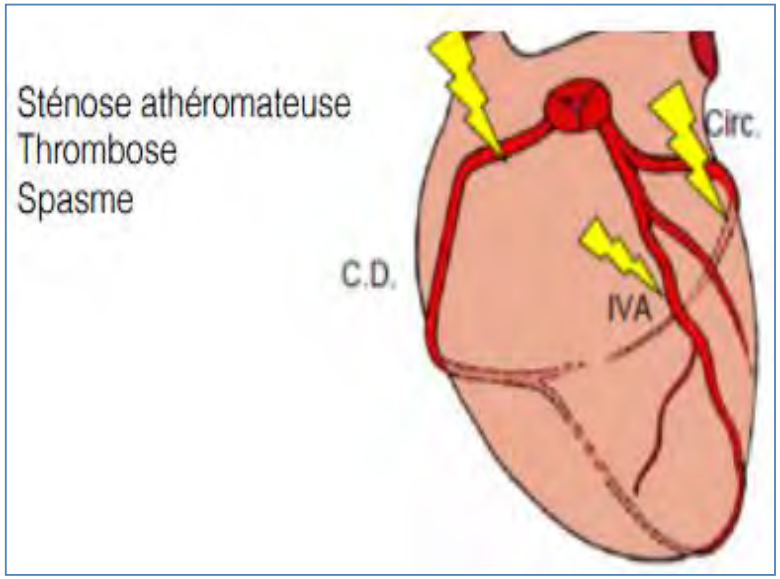

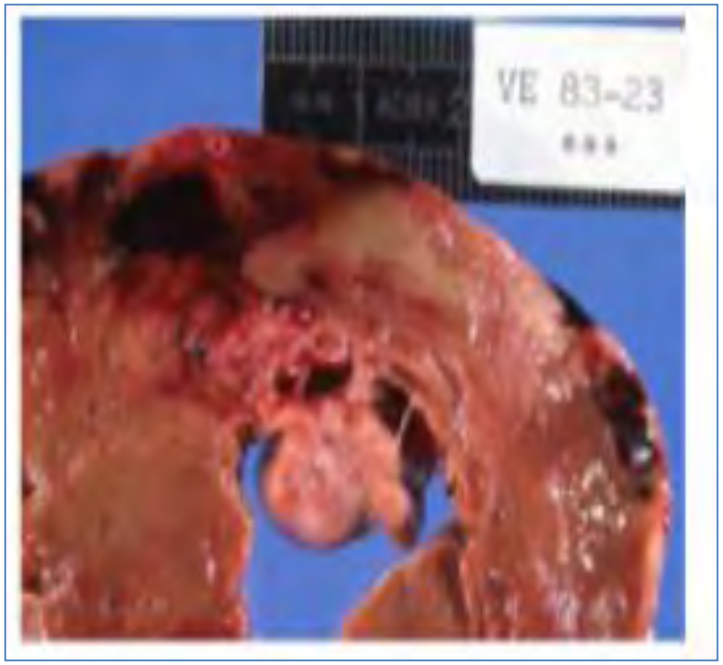

INFARCTUS DU MYOCARDE

Ventricule gauche / Ventricule Droit

Infarctus de la région inférieure du myocarde : en rouge sombre, la zone nécrosée de la paroi du muscle cardiaque

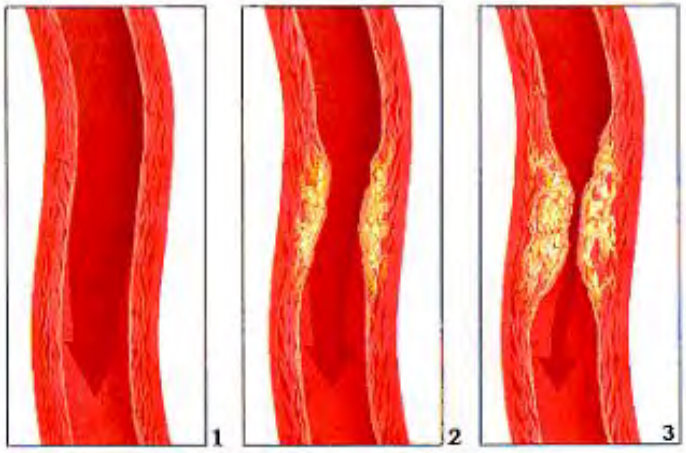

Aspects microscopiques

Avant 6 heures (stade précoce), il n'y a *pratiquement pas d'anomalie microscopique visible* avec les techniques de microscopie optique conventionnelle

• **De 6 à 48 heures**, on observe une *nécrose de coagulation*, conservant les contours cellulaires, *progressivement entourée et pénétrée par une réaction inflammatoire aiguë*, riche en polynucléaires

Pendant le reste de la **1ère semaine**, le territoire nécrosé subit une *détersion progressive, centripète*, par des macrophages, avec *remplacement du tissu nécrosé par un bourgeon charnu*

• Après **1 à 2 semaines**, débute la cicatrisation : *organisation conjonctive, fibrose*

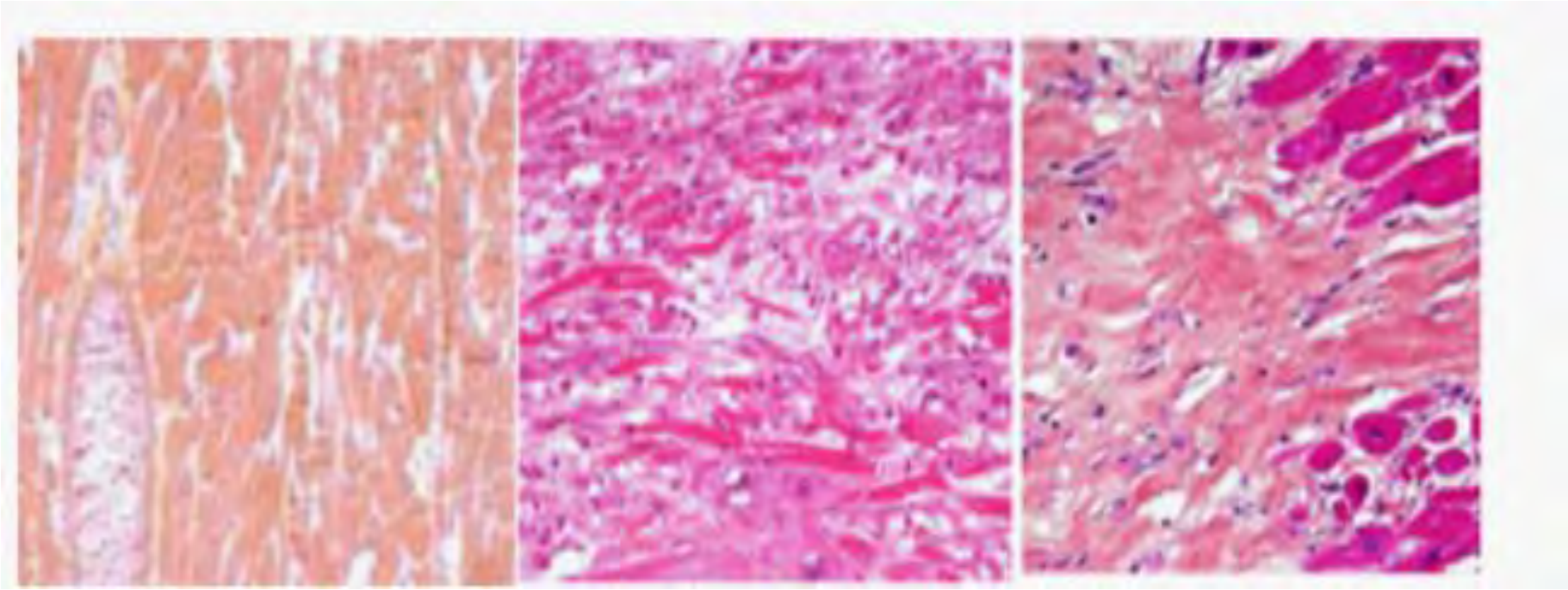

6 heures à 8jours
Nécrose de coagulation

8ème à 15ème jours
Nécrose de coagulation et inflammation

>15ème jours
Cicatrisation fibreuse

formes topographiques et évolutives

- **Ramollissement** : désigne un infarctus blanc cérébral (qui prend très rapidement une consistance très molle)
- **Gangrène** "sèche" : nécrose ischémique localisée d'une extrémité (orteil, membre, nez, oreille) consécutive à l'oblitération d'une artère terminale
- **Suppuration** : par surinfection, ou lors d'un infarctus après migration d'embole septique

Cerveau: ramollissement cérébral

2.Infarctus rouge

L' **infarctus rouge** est un territoire de nécrose ischémique par obstruction d'une artère terminale, **où apparaît secondairement une inondation hémorragique**, en rapport avec une **double circulation ou avec une abondante circulation collatérale**

Ce type d'infarctus touche notamment :

• les **poumons** (double vascularisation artérielle, pulmonaire et bronchique)

• l'**intestin** (collatérales nombreuses)

D**ans le poumon** : la cause essentielle est l'embolie (dans des artères pulmonaires périphériques)

Le territoire d'infarctus est initialement rouge sombre, mal limité, plus ferme que le tissu adjacent

Comme pour tout infarctus situé dans un organe plein, il est typiquement de forme pyramidale, à base périphérique (versant pleural)
Histologiquement, on observe une nécrose de coagulation laissant persister l'architecture alvéolaire pré-existante, mais avec infiltration hémorragique massive du tissu. L'évolution est semblable à celle d'un infarctus blanc, mais la cicatrice restera pigmentée, englobant des histiocytes chargés de pigment hémosidérinique

Infarctus pulmonaire

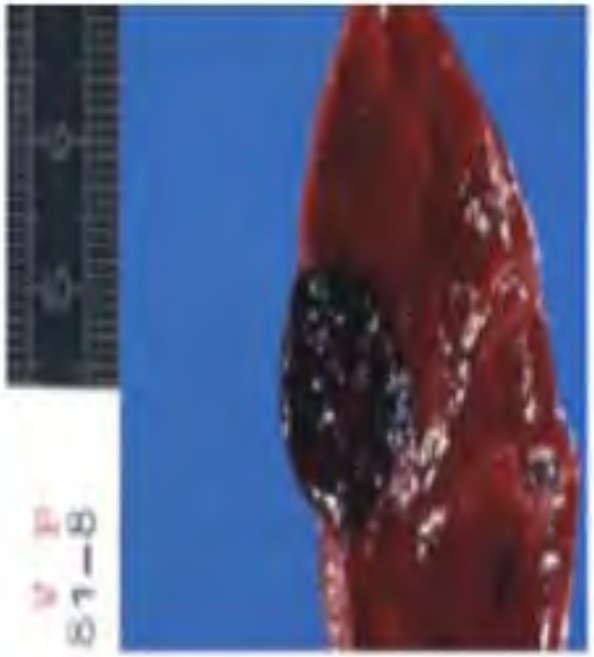

C'est un infarctus rouge

Cause principale : embolie de l'artère pulmonaire, fibrinocruorique, à partir d'une thrombose veineuse profonde (exemple : varices MI, phlébite)

Infarctus intestinal (mésentérique) Cause principale : athérome (sténose ou emboles de cholestérol) Infarctus rouge (réseau artériel anastomotique) Touche d'abord la muqueuse >> hémorragie, nécrose ischémique Gravité : perforation intestinale, péritonite

INFARCTUS BLANC	INFARCTUS ROUGE
Défaut de perfusion artérielle +	
Apport sanguin unique +	Double apport sanguin ou
Pas de reperfusion	Reperfusion

Infarcissement

L' infarcissement hémorragique est une nécrose viscérale hémorragique par obstruction d'une veine de drainage. C'est le degré maximum de l'anoxie due à une stase veineuse. Il n'y a pas d'obstruction artérielle

Causes : Thrombose veineuse (intestin : thrombose de la veine mésentérique), compression veineuse (exemple : torsion du pédicule vasculaire au cours d'un volvulus)

Siège : Intestin grêle et mésentère, poumon, cerveau, testicule, ovaire…

Aspect : Nécrose hémorragique à limites un peu floues. Les caractères morphologiques sont souvent impossibles à distinguer de ceux d'un infarctus rouge. L'évolution est identique